



**TÉCNICA CORONECTOMÍA EN
TERCEROS MOLARES INCLUIDOS
COMPROMETIDOS CON EL NERVIO
ALVEOLAR INFERIOR.**

TRABAJO FIN DE GRADO

GRADO EN ODONTOLOGÍA

ALUMNO: MARÍA RODRIGO MIQUEL

TUTOR: JAVIER BARBERÁ MILLÁN

2018-2023

Resumen

Introducción: La coronectomía es una técnica quirúrgica dental que se utiliza en ciertos casos de extracción de terceros molares inferiores, especialmente cuando existe un riesgo de dañar el nervio alveolar inferior durante el procedimiento. En lugar de extraer completamente la muela del juicio, se realiza una reducción parcial de la corona dental, dejando intactas las raíces en el hueso. Este enfoque ayuda a evitar posibles lesiones en el nervio y sus complicaciones asociadas, como la parestesia o entumecimiento permanente de la zona afectada. La coronectomía se considera una opción segura y efectiva en situaciones donde la extracción completa de la muela del juicio puede suponer un mayor riesgo para la salud bucal del paciente.

Objetivos: Realizar una revisión sistemática sobre la evaluación de la efectividad de la técnica coronectomía en casos donde esté el tercer molar incluido comprometido con el nervio alveolar inferior y comprobar si la coronectomía reduce el número de complicaciones de parestesias del nervio alveolar inferior en la extracción el tercer molar inferior incluido.

Material y métodos: La revisión sistemática se realizó de acuerdo con la guía PRISMA. Se realizó una búsqueda electrónica completa en las bases de datos PubMed y Ebsco. La estrategia de búsqueda incluyó 3 palabras clave, “*Coronectomy*”, “*Third molar extraction*” e “*Inferior alveolar nerve injury*”. Se incluyeron estudios clínicos, revisiones sistemáticas y metaanálisis. Se excluyeron artículos redactados en idiomas que no eran español o inglés y artículos que no respondían a la pregunta PICO de investigación.

Resultados: Se encontraron un total de 92 referencias, aunque únicamente 7 artículos cumplieron los criterios de inclusión. La totalidad de los artículos mostraron resultados beneficiosos acerca de la técnica coronectomía, en algunos de ellos comparando con la técnica de extracción completa, así mismo concluyendo que la técnica coronectomía era favorable frente a esta en casos de molares comprometidos con el nervio alveolar inferior.

Conclusiones: La técnica coronectomía es segura y eficaz para extraer los terceros molares inferiores incluidos y prevenir lesiones en el nervio alveolar inferior. Aunque la extracción completa tiene más casos de parestesias del nervio alveolar inferior, la coronectomía ha mostrado algunas complicaciones adicionales en estudios.

Abstract

Introduction: Coronectomy is a dental surgical technique that is used in certain cases of extraction of lower third molars, especially when there is a risk of damaging the inferior alveolar nerve during the procedure. Instead of completely removing the wisdom tooth, a partial reduction of the dental crown is performed, leaving the roots in the bone intact. This approach helps to avoid potential nerve injury and its associated complications, such as paresthesia or permanent numbness in the affected area. Coronectomy is considered a safe and effective option in situations where the complete extraction of the wisdom tooth may pose a greater risk to the patient's oral health.

Objectives: To carry out a systematic review on the evaluation of the effectiveness of the coronectomy technique in cases where the included third molar is compromised with the inferior alveolar nerve and to verify if the coronectomy reduces the number of complications of paresthesias of the inferior alveolar nerve in the extraction lower third molar included.

Material and methods: The systematic review was carried out according to the PRISMA guide. A full electronic search of the PubMed and Ebsco databases was performed. The search strategy included 3 keywords, “Coronectomy”, “Third molar extraction” and “Inferior alveolar nerve injury”. Clinical studies, systematic reviews and meta-analyses were included. Articles written in languages other than Spanish or English and articles that did not answer the PICO research question were excluded.

Results: A total of 92 references were found, although only 7 articles met the inclusion criteria. All the articles showed beneficial results about the coronectomy technique, in some of them compared with the complete extraction technique, likewise concluding that the coronectomy technique was favorable compared to this in cases of molars compromised with the inferior alveolar nerve.

Conclusions: The coronectomy technique is safe and effective for extracting impacted lower third molars and preventing injuries to the inferior alveolar nerve. Although complete removal has more cases of inferior alveolar nerve paresthesia, coronectomy has shown some additional complications in studies.

Índice general

1. Introducción.....	7
1.1 Anatomía mandibular	7
1.2 Anatomía del tercer molar mandibular.....	7
1.3 Concepto molar incluido	9
1.4 Complicaciones de la extracción completa del tercer molar incluido.....	9
1.5 Indicaciones y contraindicaciones de la extracción del tercer molar inferior.....	11
1.6 Consecuencias del daño al nervio alveolar inferior.....	12
1.7 Prevalencia del daño con la técnica de extracción completa.....	12
1.8 Evaluación de la posición del nervio alveolar inferior.....	13
1.9 Descripción de la técnica coronectomía.	13
1.10 Indicaciones y contraindicaciones de la técnica coronectomía	14
1.11 Seguimiento postoperatorio de la coronectomía	14
2. Objetivos	16
3. Material y métodos.....	17
3.1 Pregunta PICO	17
3.2 Criterios de inclusión y exclusión	17
3.3 Estrategia de búsqueda.....	18
3.3.1 Fuentes de información	18
3.3.2 Términos de búsqueda	18
3.3.3 Selección de los estudios	19
3.3.4 Limitaciones de estudio	19
3.3.5 Estudio de datos	19
3.3.6 Evaluación de la calidad (riesgo de sesgo).....	19
4. Resultados	20
4.1 Selección de estudios y diagrama de flujo	20
4.2 Características de los estudios incluidos	21

4.3	Síntesis cualitativa de los estudios incluidos.....	22
4.4	Análisis del riesgo de sesgo	27
5.	Discusión	32
6.	Conclusión.....	35
7.	Bibliografía	36

1. Introducción

1.1 Anatomía mandibular

La parte mandibular está compuesta generalmente por el maxilar inferior, más detalladamente, en el maxilar inferior se encuentran las siguientes estructuras: cóndilo mandibular, apófisis coronoides, rama ascendente, agujero dentario inferior, línea oblicua externa, línea oblicua interna o milohioidea, fosa submaxilar, borde inferior o basal mandibular, conducto dental inferior, agujero mentoniano, apófisis geni y agujero incisivo (1).

En la mandíbula recorre por el interior del hueso un conducto llamado “dentario inferior” o “mandibular”. Este conducto contiene el paquete vasculo-nervioso del mismo nombre, cuya función es proporcionar irrigación e inervación a la mandíbula. En él se encuentra el nervio dentario inferior, es la rama más grande del tronco posterior del nervio mandibular. Este nervio tiene su origen en la fosa infratemporal, justo 4 o 5mm debajo del agujero oval. Su trayectoria se dirige hacia abajo, pasando por delante de la arteria dentaria y entre la aponetosis interpterigoidea y el músculo pterigoideo interno, los cuales se encuentran en su lado medial. Por otro lado, el músculo pterigoideo externo y la rama ascendente del maxilar superior, en su lado externo. Los vasos dentarios inferiores acompañan al nervio mientras este penetra en el conducto dentario, donde pueden tener diversas disposiciones. Al llegar a los ápices de los premolares y molares, el nervio dentario inferior sigue su camino hasta el agujero mentoniano, donde se divide en dos ramas terminales conocidas como nervio mentoniano y nervio incisivo (2).

1.2 Anatomía del tercer molar mandibular

Los terceros molares son los últimos en crecer su calcificación inicia alrededor de los 9 años y generalmente erupciona entre los 18 y 25 años. Después de su erupción, la formación y endurecimiento del tercer molar se completa aproximadamente en 1 a 1,5 años. Debido a la dieta omnívora del ser humano, cumple funciones de corte, fricción y trituración durante la masticación. La superficie de contacto es áspera debido a la presencia de surcos cortos y poco profundos, su anatomía es muy variable, pueden presentar tantas coronas

multicuspídeas, cuadradas o cónicas. Además, puede presentar fusiones radiculares, múltiples raíces, gigantismo o enanismo ^(3,4).

La zona del tercer molar está conectada con las áreas de las encías y los huesos alveolares en la mandíbula, la mejilla, la región del masetero y la parótida, la glándula submandibular, la región pterigomandibular, pterigofaríngea y las amígdalas. Tiene una forma cúbica, sin límites anatómicos precisos, sino más bien límites determinados por criterios clínicos y quirúrgicos. Corresponde a un conjunto de estructuras que incorporan al tercer molar en su núcleo. Por lo tanto, incluye un plano mucoso que varía considerablemente dependiendo del grado de impactación o semi-impactación del molar, y el desarrollo presentado por el ligamento pterigomandibular, que aumenta el grosor de la pared posterior de la región ⁽⁵⁾.

Para determinar la posición del tercer molar es importante un buen diagnóstico a través de la radiografía panorámica, pero esta no será suficiente para evaluar la superposición de estructuras adyacentes, por ello se introducirá otro tipo de diagnóstico como la tomografía computarizada de haz cónico (CBCT) ⁽⁶⁾.

Existe una clasificación que consta de tres categorías distintas, conocidas como clase I, II y III. Esta clasificación se basa en la relación que existe entre el tercer molar y la rama mandibular, tomando en cuenta la posición horizontal del tercer molar y las posiciones de profundidad A, B y C en relación con el plano oclusal del segundo molar.

- Clase I: se caracteriza por la presencia de suficiente espacio entre la rama ascendente del maxilar inferior y la parte distal del segundo molar, lo que permite que el diámetro mesio-distal del tercer molar se adapte adecuadamente.
- Clase II: se refiere a una situación en la que la distancia entre la rama ascendente de la mandíbula y la parte distal del segundo molar es menor que el diámetro mesio-distal del tercer molar, lo que puede dificultar su adaptación.
- Clase III: se define como una situación en la que el tercer molar se encuentra completamente o casi completamente dentro de la rama del maxilar inferior, lo que puede presentar problemas en términos de espacio y posición ⁽⁷⁾.

En cuanto a la clasificación A, B, C, considera acerca de las relaciones que existen entre los planos de oclusión del tercer molar inferior y el segundo molar que está contiguo a él.

- En la clase A, se puede notar una similitud en la altura entre el punto más elevado del tercer molar inferior y el plano de oclusión del segundo molar adyacente.
- En la clase B, el plano de oclusión del tercer molar inferior se sitúa en una posición intermedia entre el plano de oclusión del segundo molar adyacente y su línea cervical.
- En la clase C, el tercer molar inferior se ubica debajo de la línea cervical del segundo molar adyacente ⁽⁷⁾.

1.3 Concepto molar incluido

Un diente retenido se define como aquel diente que permanece total o parcialmente dentro del hueso después de superar la edad en la que debería haber erupcionado en la boca. El tercer molar inferior es el diente con mayor frecuencia de tenerse, con una prevalencia que varía entre el 16,7% y el 68,6%. Las razones para su retención pueden ser diversas, como el desarrollo evolutivo de la especie humana, enfermedades sistémicas, variaciones raciales en el crecimiento facial, tamaño del diente o falta de espacio en el arco dental ⁽⁸⁾.

Se denomina retención primaria si no se identifica una obstrucción física o una posición o desarrollo anormal como la causa de la falta de erupción de un diente que aún no ha aparecido en boca, y retención secundaria a la interrupción de la erupción de un diente después de que haya aparecido en boca, sin la presencia de una obstrucción física en su trayectoria eruptiva ni una posición anormal del diente. Este fenómeno afecta principalmente a los dientes de leche y es poco común en los dientes permanentes ⁽⁹⁾.

1.4 Complicaciones de la extracción completa del tercer molar incluido

Una complicación es aquella acción que no permite o dificulta seguir adelante con algo o alguien. Dentro del campo de las complicaciones tenemos las menores, aquellas que se pueden resolver sin tratamiento, y, por el contrario, las mayores, aquellas que si requieren tratamiento y presentan consecuencias irreversibles.

En cuanto a las complicaciones menores:

- Intraoperatorias:
 - Sangrado.
 - Exodoncia radicular incompleta.
 - Comunicación oroantral.
 - Fractura radicular.
 - Daño es la restauración del molar contiguo.
- Postoperatorias:
 - Osteítis alveolar.
 - Sangrado.
 - Dolor.
 - Inflamación.
 - Trismus.

Y en cuanto a las complicaciones mayores:

- Intraoperatorias:
 - Fractura del hueso alveolar.
 - Comunicación oroantral.
 - Abundante sangrado o hemorragia.
 - Fractura de la tuberosidad maxilar.
 - Lesión temporal del nervio alveolar inferior.
- Postoperatorias:
 - Presencia de abscesos/osteomielitis.
 - Abundante sangrado o hemorragia.
 - Infección secundaria.
 - Fistula crónica asociada a comunicación oroantral.

Durante la cirugía del tercer molar se pueden presentar varias complicaciones cuya frecuencia oscila entre un 2,6% y un 30,9%. La complicación más peligrosa es la lesión del (NAI) debido a la proximidad de las raíces al nervio, esta proximidad se puede comprobar mediante signos radiográficos o prueba de contacto directo de la raíz entre el diente y el nervio mediante tomografía computarizada de haz cónico. La aparición de estas complicaciones podría dar lugar a complicaciones legales y afectar significativamente la calidad de vida del individuo. Por lo tanto, se recomienda una evaluación rigurosa de los

factores de riesgo para informar al paciente adecuadamente sobre cualquier posible alteración neurosensorial que pudiera ocurrir durante la cirugía (7, 10, 11).

Cuando está presente el contacto entre raíces y nervio, se puede crear una lesión con el uso de los instrumentos quirúrgicos que facilitan la extracción debido a las fuerzas elevadoras causando una lesión por comprensión mostrándose así en la radiografía signos como oscurecimiento de la raíz del tercer molar inferior (11).

1.5 Indicaciones y contraindicaciones de la extracción del tercer molar inferior.

La extracción del tercer molar es la más común en la odontología. Es la intervención más realizada a diario por los cirujanos orales maxilofaciales (12, 13, 14).

En cuanto a las indicaciones son:

- Infección en la zona del tercer molar erupcionado más comúnmente llamado pericoronaritis.
- Caries muy avanzada la cual no se puede tratar por ningún otro método que no sea la extracción.
- Presencia de reabsorción en la raíz, ya sea del propio tercer molar o del diente adyacente.
- Fractura dental.
- Enfermedad presente en el folículo dental.
- Alteración de la enfermedad periodontal de los dientes vecinos.
- Existencia de problemas para tratamientos de prótesis, ortodoncia o de cirugía.
- Presencia de un quiste dentígero perteneciente al tercer molar.
- Tercer molar impactado en presencia de mandíbula atrófica.
- Caries con exposición pulpar.
- Para uso de autotransplantes (12, 15, 16).

Por otro lado, las contraindicaciones son:

- Pacientes cuyos terceros molares podrían erupcionar satisfactoriamente y desempeñar una función útil en la dentición.

- Pacientes cuyo historial médico indica que la extracción conlleva un riesgo inaceptable para su salud general o cuando los beneficios son superados por los riesgos.
- Pacientes con terceros molares profundamente impactados si antecedentes ni signos de patología sistémica o local relacionada con el molar.
- Pacientes con riesgo quirúrgico inaceptablemente alto, o en casos de mandíbulas atróficas en los que se pueda producir una fractura.
- Si se planea la extracción quirúrgica de un tercer molar bajo anestesia local, no se debe realizar la exodoncia del molar asintomático contralateral ⁽¹⁶⁾.

1.6 Consecuencias del daño al nervio alveolar inferior

La técnica de extracción completa presenta ciertas complicaciones en aquellos terceros molares que estén impactados comprometiendo el nervio alveolar inferior. La complicación más alarmante es el daño temporal o permanente ⁽¹⁵⁾.

Existen signos radiológicos que proporcionan información sobre el riesgo de lesión nerviosa. Estos son:

- Cambios en el tono de la raíz.
- Alteraciones en la orientación de la raíz.
- Disminución del diámetro de las raíces.
- Imágenes bifurcadas u oscuras en los extremos de la raíz.
- Interrupción de la línea blanca en el conducto dentario.
- Desvío del conducto dentario.
- Reducción del tamaño del conducto dentario ⁽⁷⁾.

1.7 Prevalencia del daño con la técnica de extracción completa

En cirugía bucal, la exodoncia de terceros molares es una intervención común que puede conllevar complicaciones tanto antes como después de la cirugía. Un factor de riesgo a considerar es la distancia del tercer molar con el canal mandibular, ya que puede resultar en una lesión del nervio alveolar inferior. Para evitar riesgos durante la cirugía, se recomienda realizar un estudio radiográfico previo, aunque la lesión del nervio alveolar inferior (NAI)

es poco frecuente, es importante detectarla adecuadamente para prevenir cualquier daño durante el procedimiento quirúrgico. La prevalencia de esta lesión varía del 0,345 al 8,4% (7).

La incidencia de lesión puede aumentar hasta un 30% en casos donde se presente una alteración de la parte radicular o en las características del canal alveolar inferior (14, 17).

1.8 Evaluación de la posición del nervio alveolar inferior

Ante una posible extracción de un tercer molar inferior se requiere una evaluación tanto clínica como radiográfica, con la finalidad de saber con certeza la posición del (NAI), si hay alguna alteración radicular, enfermedades asociadas que puedan complicar dicho proceso, así como determinar la técnica más adecuada para realizar la extracción.

En cuanto a la evaluación radiográfica, la radiografía panorámica puede revelarnos datos sobre la proximidad de las raíces radiculares del tercer molar inferior con el (NAI) aunque la tomografía computarizada de haz cónico (CBCT) proporciona con mayor certeza el análisis de dicha proximidad (17).

El conducto del (NAI) empieza su recorrido en la espina de Spix y se dirige hacia la zona bicúspide donde finaliza en los agujeros mentonianos a través del cuerpo mandibular. Su posición normal es localizada en la parte vestibular y apical del tercer molar, no obstante, es importante destacar que este patrón puede variar en cuanto a su anatomía; en estas situaciones, se establece una conexión estrecha entre dichas estructuras. En tales situaciones, el conjunto vasculonervioso que se extiende por el conducto del (NAI) podría generar una marca en la raíz tercer molar y dejar su huella en la superficie cementodentaria. Esta marca se identifica a través de una radiografía por una zona radiopaca en la parte apical del tercer molar (18).

1.9 Descripción de la técnica coronectomía.

La coronectomía es una técnica quirúrgica que fue descrita por primera vez en 1984. También puede denominarse como “odontectomía parcial intencional” (17, 24).

Su principal objetivo es evitar la lesión del nervio alveolar inferior dejando unos 5-6 mm de la zona apical de las raíces en el interior del hueso alveolar y extrayendo solo la parte coronal del diente con la ayuda de unas fresas de fisura ^(15, 19, 20).

Aunque la técnica coronectomía tiene un elevado porcentaje de éxito frente a la extracción completa convencional, también puede presentar escasos efectos adversos como son el fracaso de la coronectomía, reoperación, migración y exposición de la raíz ⁽²⁰⁾.

1.10 Indicaciones y contraindicaciones de la técnica coronectomía

La coronectomía se recomienda comúnmente como una opción a la extracción de los terceros molares inferiores en circunstancias donde, además de existir una justificación para extraerlos, el diente se localice en una posición cercana o en contacto directo con el nervio alveolar inferior y esto implique un riesgo significativo de ocasionar daños al conducto.

En los casos donde se contraindica la coronectomía serían con la existencia de problemas relacionados con el propio tercer molar (infección periapical), deterioro pulpar o radicular debido a caries, pericoronaritis, movilidad y afecciones quísticas o tumorales asociadas; complicaciones en el segundo molar (caries o daño severo en el periodonto); tratamientos de ortodoncia que requieran la extracción de los terceros molares; presencia de enfermedad periodontal activa; patología o condición sistémica en el paciente que represente una contraindicación para cualquier otra cirugía (tratamiento de radioterapia o quimioterapia, uso de medicamentos antirresortivos, diabetes mal controlada, enfermedades infecciosas, hepatitis, alcoholismo, consumo de tabaco, adicción a las drogas); falta de experiencia profesional en cirugía oral ⁽²¹⁾.

1.11 Seguimiento postoperatorio de la coronectomía

Después de la realización de la coronectomía, es importante realizar un seguimiento postoperatorio adecuado para garantizar una recuperación exitosa.

A continuación, se describen algunos de los aspectos importantes del seguimiento postoperatorio de la coronectomía:

1. Control del dolor y la inflamación: el dolor y la inflamación son comunes después de la cirugía. El paciente puede recibir analgésicos y antiinflamatorios para controlar el dolor y la inflamación. La administración de analgésicos y antiinflamatorios después de una coronectomía puede mejorar la recuperación del paciente y reducir el dolor y la inflamación ⁽²²⁾.
2. Seguimiento radiográfico: es recomendable realizar radiografías periódicas después de la coronectomía para evaluar la curación y la regeneración del tejido óseo. Es recomendable llevar a cabo un seguimiento radiográfico al mes, a los seis meses y al año ⁽²³⁾.
3. Seguimiento de los puntos de sutura: si se han colocado puntos de sutura después de la coronectomía, es importante que el paciente siga las instrucciones del dentista sobre cómo cuidarlos y cuando deben ser retirados. Se recomienda la eliminación de los puntos de sutura de 7 a 10 días después de la cirugía ⁽²⁴⁾.

2. Objetivos

Los objetivos de esta revisión sistemática son:

- Evaluar la efectividad de la técnica coronectomía en casos donde esté el tercer molar incluido comprometido con el nervio alveolar inferior.
- Si la coronectomía reduce el número de complicaciones de parestesias del nervio alveolar inferior en la extracción el tercer molar inferior incluido.

3. Material y métodos

Última búsqueda realizada: 6 de marzo 2023, 17:25h

3.1 Pregunta PICO

¿Se obtienen resultados exitosos en la cirugía del tercer molar inferior incluido con la utilización de la técnica coronectomía con el fin de evitar la lesión del nervio alveolar inferior?

P (Patients): pacientes con tercer molar con alguna raíz en contacto con el nervio alveolar inferior a nivel CBCT.

I (Intervention): cirugía del tercer molar con técnica de coronectomía.

C (Comparison): técnica coronectomía con técnica de extracción completa.

O (Outcomes): la técnica coronectomía evita lesiones del nervio alveolar inferior y otras complicaciones quirúrgicas.

3.2 Criterios de inclusión y exclusión

Los criterios de inclusión fueron:

- Estudios clínicos aleatorizados, revisiones sistemáticas y metaanálisis.
- Artículos publicados en los últimos 10 años.
- Artículos con texto completo y texto gratuito.

Se excluyeron:

- Aquellos artículos que fueron redactados en idiomas que no eran español o inglés.
- Artículos que no respondían a la pregunta PICO de investigación de la revisión sistemática.

3.3 Estrategia de búsqueda

3.3.1 Fuentes de información

Para identificar los artículos relevantes se realizó una búsqueda electrónica completa en las bases de datos Pubmed y EBSCO. La búsqueda se finalizó el 6 de marzo del 2023.

3.3.2 Términos de búsqueda

La estrategia de búsqueda incluyó 3 palabras clave “*Coronectomy*”, “*Third molar extraction*” e “*Inferior alveolar nerve injury*”. Se utilizó el operador booleano (AND) para unir los términos relacionados con el tema de la revisión sistemática. (Tabla 1).

Los artículos elegidos se exportaron a la página web “Sr-accelerator” para verificar de manera automática si existían artículos duplicados. Posteriormente, desde “Zotero” se realizó la búsqueda manual de los artículos duplicados.

Base de datos	Estrategia de búsqueda	Resultados
Pubmed	#1 (coronectomy)	163
	#2 (third molar extraction)	5.988
	#3 (inferior alveolar nerve injury)	2.851
	#1 AND #2 AND #3	69
Ebsco	#1 (coronectomy)	461
	#2 (third molar extraction)	4.438
	#3 (inferior alveolar nerve injury)	969
	#1 AND #2 AND #3	23

Tabla 1. Estrategia de búsqueda y resultados por base de datos.

3.3.3 Selección de los estudios

Se evaluaron sistemáticamente los títulos y los resúmenes de todos los artículos identificados. Si el resumen no contenía la suficiente información para elegir o no el artículo, se leyó el artículo completo para decidir si incluirlo o no. Posteriormente, se descartaron los artículos que no eran aptos para nuestra revisión y se expusieron los motivos de los artículos excluidos.

3.3.4 Limitaciones de estudio

Es posible que no se hayan hallado todos los artículos pertinentes para esta revisión sistemática, debido a las estrategias de búsqueda empleadas. A pesar de ello, se ha intentado ampliar la eficacia de dichas estrategias al incluir variaciones en las expresiones de los conceptos. Además, el número de artículos que tratan específicamente el tema abordado en esta revisión sistemática es reducido.

3.3.5 Estudio de datos

Las variables obtenidas de cada artículo fueron: autor, año y revista; tipo de estudio; muestra; tipo de técnica utilizada para la extracción del tercer molar incluido; tiempo de seguimiento; pacientes que tuvieran el nervio alveolar inferior comprometido; y comparación con la técnica de extracción completa.

3.3.6 Evaluación de la calidad (riesgo de sesgo)

Para evaluar el riesgo de sesgo de los artículos de revisiones sistemáticas y metaanálisis se utilizó la herramienta AMSTAR ⁽²⁵⁾ y para evaluar los estudios clínicos prospectivos se utilizó la herramienta ROBINS-I ⁽²⁶⁾.

4. Resultados

Tras la búsqueda explicada anteriormente, se procedió al análisis y extracción de datos de los estudios seleccionados, obteniendo así los resultados.

4.1 Selección de estudios y diagrama de flujo

La búsqueda electrónica registró 92 artículos sobre la técnica coronectomía en el proceso de extracción del tercer molar comprometido con el nervio alveolar inferior. De estos 92 artículos, 69 pertenecen a la base de datos Pubmed y los 23 restantes a la base de datos Ebsco.

De estos 92, se descartaron 18 ya que estaban duplicados, 13 de ellos se identificaron de manera automática y los otros 5 de manera manual, los 74 restantes fueron los seleccionados. De estos 74, se excluyeron 18 tras leer el título ya que no respondían a la pregunta de investigación. 56 artículos fueron seleccionados para elegibilidad, de los cuales 49 fueron los finalmente excluidos tras leer el resumen.

Finalmente 7 fueron los artículos seleccionados que cumplían con los criterios de inclusión. El diagrama de flujo PRISMA (**Tabla 2**) muestra una descripción general de la selección de artículos.

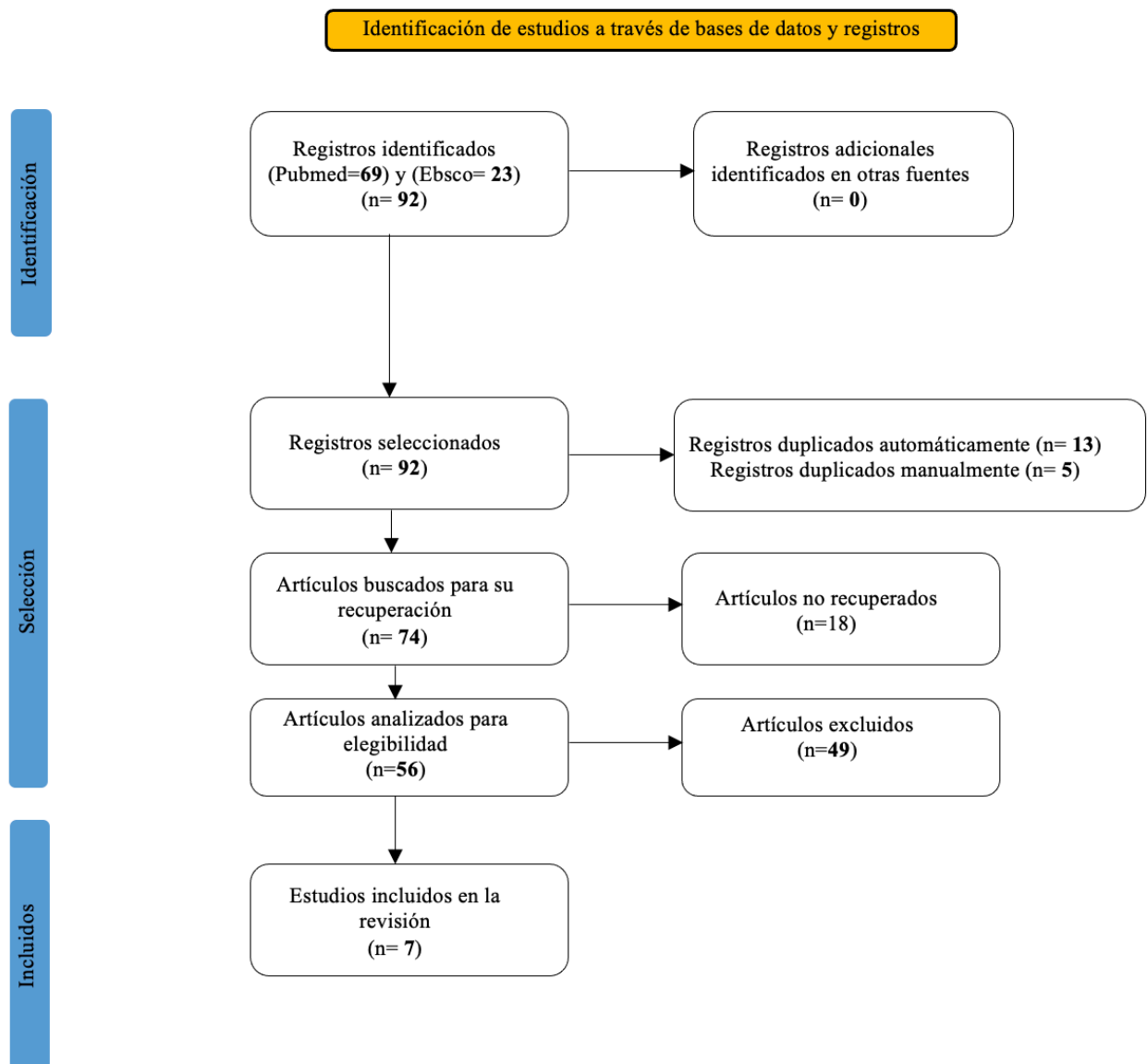


Tabla 2. Diagrama de flujo PRISMA.

4.2 Características de los estudios incluidos

Todos los estudios de esta revisión emplearon la técnica de coronectomía como método para la extracción del tercer molar incluido comprometido con el nervio alveolar inferior.

Los estudios incluidos hacen referencia a un patrón de estructura similar, mostrando un resumen completo, un objetivo claro y conciso, una descripción de la metodología y una mención de las conclusiones más relevantes.

4.3 Síntesis cualitativa de los estudios incluidos

En siguiente tabla (**Tabla 3**) se muestran los datos obtenidos de cada uno de los estudios incluidos en la revisión sistemática.

AUTOR	AÑO	REVISTA	TIPO DE ESTUDIO	MUESTRA	MÉTODO DE EXTRACCIÓN	CONCLUSIÓN
Juan Cervera-Espert, et al. (27)	2016	Journal oral surgery	Metaanálisis y revisión sistemática	12 estudios	Técnicas quirúrgicas coronectomía y de extracción completa.	La técnica de extracción coronectomía muestra una incidencia menor de pérdida de sensibilidad del (NAI) y de alveolitis seca. No se observó grandes diferencias en la incidencia del dolor e infección entre las dos técnicas de extracción.
Andrea Martín, et al. (28)	2015	Journal BioMed central	Revisión sistemática	10 estudios	Técnica quirúrgica coronectomía	La coronectomía es un procedimiento seguro frente al riesgo de lesión del (NAI), incluso si se necesita una segunda intervención para las raíces remanentes post coronectomía, se podría realizar con un bajo riesgo de parestesia, ya que las raíces se habrían retraído del canal del nervio.
Raphaela Capella de Souza Póvoa, et al. (29)	2021	Journal health care	Revisión sistemática	16 estudios	Técnica quirúrgica coronectomía	La coronectomía es considerada un procedimiento ideal para molares comprometidos con el nervio. Estaría indicada la reintervención para extirpar las raíces, ya que estas habrían emigrado del nervio y se obtendría el éxito.
Nedal Abu-Mostafa, et al. (17)	2021	Journal Hindawi	Revisión sistemática	7 estudios	Técnica quirúrgica coronectomía	Ningún estudio informó de una lesión permanente del (NAI), sin embargo, presentaban una lesión transitoria en 0 a 2,2% de coronectomía exitosa y 0 a 8% de coronectomía fallida.
Zi-Yu Yan, et al. (30)	2019	Journal check for updates	Estudio prospectivo	140 dientes de 121 pacientes	Técnica quirúrgica coronectomía	Este estudio demostró que la coronectomía tenía menos influencia en la función de (NAI) y era una buena alternativa frente a la extracción completa.
Jimoh Olubanwo Agbaje, et al. (31)	2015	Journal of oral and maxilofacial research	Estudio prospectivo	n= 64 pacientes	Técnica quirúrgica coronectomía	Ningún paciente que se sometió a la cirugía coronectomía sufrió una lesión del (NAI). Finalmente, la coronectomía preserva el (NAI) sin aumentar el riesgo de alveolitis o infección.
H. Long, et al. (20)	2012	Journal international and american associations for dental research	Revisión sistemática	4 estudios	Técnicas quirúrgicas coronectomía y de extracción completa.	El grupo de pacientes que se presentaba a la extracción completa obtenía casi 10 veces más de probabilidad que la extracción por coronectomía de sufrir una lesión nerviosa.

Tabla 3. Síntesis de la metodología y resultados de los estudios incluidos en la revisión.

El estudio de Juan Cervera Espert y cols. (2016) ⁽²⁷⁾ realizó una revisión sistemática de la literatura y un metaanálisis para evaluar la efectividad y la seguridad de la coronectomía, una técnica quirúrgica que implica la extracción parcial de la corona dental de los terceros molares mandibulares impactados, en comparación con la extracción completa. Los autores identificaron 15 estudios relevantes que incluyeron a un total de 1.244 pacientes tratados con coronectomía y 1.129 pacientes tratados con extracción completa. Los resultados del metaanálisis mostraron que la coronectomía se asoció con una menor incidencia de daño al nervio lingual y una menor tasa de infección postoperatoria en comparación con la extracción completa. Además, la coronectomía no aumentó el riesgo de recurrencia o retención del diente. Los autores concluyeron que la coronectomía es una técnica quirúrgica segura y efectiva para el manejo de los terceros molares mandibulares impactados en pacientes con alto riesgo de lesión del nervio lingual y complicaciones postoperatorias. Sin embargo, los pacientes deben ser seleccionados cuidadosamente y se deben seguir protocolos precisos para garantizar un resultado exitoso.

El artículo de Andrea Martin y cols. (2015) ⁽²⁸⁾ analizó la efectividad y seguridad de la coronectomía como enfoque quirúrgico para la extracción de terceros molares mandibulares impactados. Encontró una tasa de complicaciones baja, y la mayoría de las complicaciones se resolvieron espontáneamente o con tratamiento conservador. Además, la revisión encontró que la coronectomía puede ser una alternativa útil a la extracción completa del tercer molar en casos donde la extracción completa puede causar un mayor riesgo de daño nervioso. En general, los autores concluyeron que la coronectomía puede ser una opción quirúrgica viable y efectiva para la extracción de terceros molares inferiores impactados en pacientes con alto riesgo de daño nervioso. Sin embargo, se necesitan más estudios para determinar mejor la técnica y el momento óptimo para realizar la coronectomía.

El estudio de Raphaela Capella de Souza y cols. (2021) ⁽²⁹⁾ tiene como objetivo investigar si la coronectomía es un procedimiento seguro y viable para evitar la lesión del nervio alveolar inferior durante la extracción de terceros molares. Realizaron una revisión sistemática existente hasta junio de 2021. Se incluyeron estudios que compararon la coronectomía con la extracción completa del tercer molar y que informaron sobre la tasa de complicaciones, la morbilidad postoperatoria y la efectividad del procedimiento en la prevención de la lesión del nervio alveolar inferior. Los principales hallazgos de la revisión sugieren que la

coronectomía es una opción segura y efectiva. Además, la coronectomía presenta una tasa de complicaciones significativamente menor que la extracción completa del tercer molar, y es una técnica menos invasiva que resulta una menor morbilidad postoperatoria. Los autores destacan que la coronectomía puede ser utilizada en pacientes jóvenes y pacientes con síntomas de dolor facial crónico. En conclusión, los resultados de esta revisión sugieren que la coronectomía puede ser una opción segura para evitar los daños al nervio durante la extracción.

El artículo de Nedal Abu-Mostafa y cols. (2021) ⁽¹⁷⁾ examina los resultados de la coronectomía en comparación con la extracción quirúrgica de terceros molares inferiores en pacientes con alto riesgo de lesión del nervio alveolar inferior. Los autores llevaron a cabo una búsqueda exhaustiva de estudios publicados entre 2010 y 2020 que cumplieran con los criterios de inclusión, y analizaron los datos de los estudios seleccionados para llegar a sus conclusiones. Los autores encontraron que la coronectomía se asoció con una menor tasa de lesiones del nervio alveolar inferior, así como una menor incidencia de alveolitis seca y dolor postoperatorio en comparación con la extracción quirúrgica de terceros molares inferiores. La coronectomía también fue efectiva para prevenir la pérdida de sensibilidad en la lengua y los labios. Sin embargo, también encontraron que la coronectomía se asoció con un mayor riesgo de infección y recurrencia del dolor. En general, concluyeron que la coronectomía puede ser una opción adecuada para pacientes con un alto riesgo de lesión del nervio alveolar inferior, pero se necesitan más investigaciones para entender completamente su eficacia y seguridad en comparación con la extracción quirúrgica.

El estudio de Zi-Yu Yan y cols. (2019) ⁽³⁰⁾ informa sobre los cambios somatosensoriales después de la coronectomía y la extracción total del tercer molar mandibular en pacientes chinos. El estudio prospectivo incluyó a 80 pacientes que se dividieron en dos grupos: el grupo de la coronectomía y el grupo de extracción total. Los pacientes fueron evaluados antes y después del procedimiento a través de pruebas somatosensoriales para determinar la sensibilidad y la capacidad de discriminación táctil. Los resultados principales mostraron que ambos grupos experimentaron cambios en la sensibilidad después del procedimiento, pero el grupo de extracción total mostró una mayor disminución en la sensibilidad y discriminación táctil en comparación con el grupo de coronectomía. Además, los pacientes en el grupo de coronectomía tuvieron menos dolor postoperatorio y menos complicaciones

que los pacientes en el grupo de extracción total. En conclusión, el estudio sugiere que la coronectomía puede ser una alternativa viable a la extracción total del tercer molar mandibular, especialmente en pacientes jóvenes que tienen un mayor riesgo de lesión del nervio alveolar inferior.

El artículo de Jimoh Olubanwo Agbaje y cols. (2015) ⁽³¹⁾ presenta los resultados de un estudio sobre la coronectomía de terceros molares inferiores profundamente impactados y su efectividad y seguridad en el seguimiento de un año. El estudio encontró que la tasa de éxito de la coronectomía fue del 97,5%, lo que indica que la mayoría de los pacientes se curaron completamente sin complicaciones. Además, el riesgo de daño al nervio alveolar inferior durante la cirugía fue bajo, y solo un caso de daño permanente al nervio fue registrado. La incidencia de complicaciones fue baja, con solo el 5,5% de los pacientes experimentando alguna complicación después de la cirugía, y estas complicaciones se resolvieron en un corto periodo de tiempo. En general, los resultados sugieren que la coronectomía es un procedimiento seguro y efectivo para tratar terceros molares inferiores profundamente impactados.

El estudio de H. Long y cols. (2012) ⁽²⁰⁾ compara la eficacia y seguridad de dos procedimientos quirúrgicos diferentes para la extracción del tercer molar: la coronectomía y la extracción total del tercer molar. Los autores examinaron varios estudios previos y llegaron a la conclusión de que la coronectomía es una opción viable para pacientes que tienen un mayor riesgo de lesión del nervio durante la extracción del tercer molar. Además, se encontraron que la coronectomía se asocia con una menor tasa de lesión del nervio dentario y un menor riesgo de complicaciones postoperatorias, como la infección, en comparación con la extracción total. Los autores también informan que la coronectomía tiene una tasa de éxito similar a la extracción total del tercer molar en términos de síntomas y recurrencia de infecciones. En general, concluyen que la coronectomía es una opción segura y eficaz para la extracción del tercer molar en pacientes con mayor riesgo de lesión del nervio dentario.

4.4 Análisis del riesgo de sesgo

Para la evaluación del riesgo de sesgo de los cinco artículos de revisión sistemática y metaanálisis se utilizó la herramienta AMSTAR ⁽²⁵⁾. La misma incluye una descripción y una valoración para cada ítem en una tabla de “Riesgo de sesgo”, en la que cada ítem aborda un aspecto específico del estudio. La valoración para cada ítem en la incluye la respuesta a una pregunta, en la que las respuestas “Sí” indican un bajo riesgo de sesgo, “No” indican un alto riesgo de sesgo, y “Poco claro” indican falta de información o incertidumbre acerca del posible sesgo.

Sin embargo, para los dos artículos restantes que pertenecían a estudios prospectivos se utilizó la herramienta ROBINS-I ⁽²⁶⁾. En la **(Tabla 5)** se demuestra la calidad de sesgo de bajo, moderado o alto, respondiendo a cada pregunta con “Sí” o “No”.

Es importante tener en cuenta que la evaluación del sesgo es subjetiva y puede variar entre revisores. Además, aunque la evaluación de sesgo es importante para interpretar los resultados de un estudio, no es la única consideración para tener en cuenta al evaluar la calidad y relevancia de una revisión sistemática o metaanálisis y estudios prospectivos.

Al analizar los datos de los cuestionarios preestablecidos, se verifica que los estudios más adecuados son aquellos que pertenecen a las revisiones sistemáticas mencionadas por Cervera-Espert et al. ⁽²⁷⁾, Martin et al. ⁽²⁸⁾, Póvoa et al. ⁽²⁹⁾ y Abu-Mostafa et al. ⁽¹⁷⁾. En cada caso se llevó a cabo una revisión exhaustiva de todos los estudios que habían sido considerados, tanto los incluidos como los excluidos, lo cual evidenciaba claramente que se cumplieron los criterios de inclusión y exclusión. Por el contrario, el estudio que muestra un mayor riesgo de sesgo es el realizado por Long et al. ⁽²⁰⁾.

AUTOR Y AÑO DE CITACIÓN

	Cervera-Espert et al. (2016)	Martin et al. (2015)	Póvoa et al. (2021)	Abu-Mostafa et al. (2021)	Long et al. (2012)
¿La investigación incluyó una declaración explícita y clara de la pregunta y los objetivos de la revisión?	Sí	Sí	Sí	Sí	Sí
¿La investigación incluyo criterios de inclusión y exclusión adecuados?	Sí	Sí	Sí	Sí	Sí
¿La búsqueda de la literatura fue exhaustiva?	Sí	Sí	Sí	Sí	Sí
¿Se realizó una evaluación de la calidad metodológica de los estudios incluidos en la revisión?	Sí	No	Sí	No	No
¿Se realizaron los datos de los estudios incluidos en la revisión de manera adecuada y reproducible?	Sí	Sí	Sí	Sí	Sí
¿Hubo una evaluación adecuada de riesgo de sesgo en los estudios incluidos?	No	No	Sí	No	No
¿Se tomaron en cuenta los conflictos de interés en la selección y presentación de los estudios?	Sí	Sí	Sí	Sí	Sí
¿Se realizó una descripción adecuada de los estudios y sus características?	Sí	Sí	Sí	Sí	Sí
¿Se realizaron métodos adecuados para combinar los hallazgos de los estudios incluidos?	Sí	No	Sí	No	No
¿Se realizó una evaluación adecuada de la heterogeneidad entre los estudios incluidos?	No	Sí	Sí	Sí	No

¿Se informaron los posibles sesgos en el estudio sistemático?	Sí	Sí	Sí	Sí	Sí
TOTAL(1-11)	9/11	8/11	11/11	8/11	7/11

Tabla 4. AMSTAR (Assesing the Methodological Quality of Systematic Reviews).
0-3 Calidad baja, 4-7 Calidad intermedia, 8-11 Calidad alta.

La tabla presenta el análisis de sesgo de cinco revisiones sistemáticas y metaanálisis sobre la coronectomía de terceros molares mandibulares impactados. Se evalúa el nivel de sesgo en cada estudio como bajo, intermedio o alto.

Cada estudio fue evaluado utilizando una serie de preguntas para determinar el nivel de sesgo. En general, los estudios que respondieron afirmativamente a todas las preguntas se consideran de bajo sesgo, mientras que los estudios que no respondieron afirmativamente a algunas de las preguntas se consideraron de moderado a alto sesgo.

Es importante tener en cuenta que la evaluación del sesgo es subjetiva y puede variar entre revisores. Además, aunque la evaluación de sesgo es importante para interpretar los resultados de un estudio, no es la única consideración a tener en cuenta al evaluar la calidad y relevancia de una revisión sistemática o metaanálisis.

Preguntas	Autor y año de la citación	
1. Sesgo de selección	Zi-Yu Yan, et al. (2019)	Jimoh Olubanwo, et al. (2015)
a. ¿Se describen claramente los criterios de inclusión y exclusión?	No	No
b. ¿Se seleccionaron los participantes de manera adecuada y no sesgada?	Sí	No
c. ¿Se consideraron y ajustaron las variables de confusión relevantes?	Sí	Sí

2. Sesgo de clasificación de la intervención:	Zi-Yu Yan, et al. (2019)	Jimoh Olubanwo, et al. (2015)
a. ¿Fue ciega la clasificación de la intervención para los participantes y los evaluadores de resultados?	No	No
b. ¿Se describen claramente los métodos utilizados para clasificar la intervención?	Sí	Sí
c. ¿Se aplicaron los métodos de clasificación de manera consistente en todos los participantes?	Sí	Sí
3. Sesgo de desviación de la intervención planificada:	Zi-Yu Yan, et al. (2019)	Jimoh Olubanwo, et al. (2015)
a. ¿Se describe claramente el protocolo de intervención?	Sí	Sí
b. ¿Se aplicó la intervención según el protocolo de manera adecuada y consistente?	Sí	Sí
c. ¿Se realizaron desviaciones importantes del protocolo de intervención y se informaron adecuadamente?	Sí	Sí
4. Sesgo de fuga:	Zi-Yu Yan, et al. (2019)	Jimoh Olubanwo, et al. (2015)
a. ¿Se produjo una pérdida sistemática de participantes durante el seguimiento?	No	No
b. ¿La pérdida de participantes fue similar en los grupos de comparación?	No	No
c. ¿Se realizaron análisis de sensibilidad para evaluar el impacto de la pérdida de participantes?	Sí	Sí
5. Sesgo de medición de resultados:	Zi-Yu Yan, et al. (2019)	Jimoh Olubanwo, et al. (2015)

a.	¿Se utilizaron medidas objetivas y válidas para medir los resultados?	Sí	Sí
b.	¿Se midieron los resultados de manera ciega para los participantes y evaluadores?	No	Sí
c.	¿Se informaron las mediciones de resultados de manera completa y adecuada?	Sí	Sí
<hr/>			
6.	Sesgo de selección de resultados informados:	Zi-Yu Yan, et al. (2019)	Jimoh Olubanwo, et al. (2015)
a.	¿Se seleccionaron y se informaron adecuadamente los resultados primarios y secundarios especificados previamente?	No	Sí
b.	¿Se informaron los resultados de todos los análisis preespecificados?	Sí	Sí
<hr/>			
7.	Sesgo de resultados inapropiados:	Zi-Yu Yan, et al. (2019)	Jimoh Olubanwo, et al. (2015)
a.	¿Se tuvieron en cuenta todas las consecuencias importantes de las intervenciones?	Sí	Sí
b.	¿Se informaron todos los resultados relevantes, incluidos los resultados adversos?	Sí	Sí
c.	¿Se realizaron análisis de sensibilidad para evaluar el impacto de la pérdida de resultados inapropiados?	Sí	Sí
<hr/>			

Tabla 5. ROBINS-I (risk of bias judgements in non-randomized studies of interventions).

5. Discusión

La extracción de terceros molares impactados es uno de los procedimientos quirúrgicos orales más comunes. Sin embargo, la extracción de terceros molares inferiores puede estar asociada con una alta tasa de lesiones del NAI, que es el nervio que proporciona sensibilidad a la lengua, labios y mandíbula. La lesión del NAI puede tener consecuencias graves, como parestesia o anestesia permanente en los tejidos inervados por el nervio.

La coronectomía es una técnica quirúrgica que se ha utilizado en las últimas décadas como una alternativa a la extracción completa del tercer molar inferior. Esta técnica consiste en la eliminación parcial de la corona del tercer molar inferior, manteniendo la raíz intacta. La coronectomía se realiza en pacientes que tienen un alto riesgo de lesión del NAI, como aquellos con una posición profunda, angulada o cercana al nervio.

Los estudios que han abordado esta investigación son revisiones sistemáticas, metaanálisis y estudios prospectivos que evalúan los resultados de múltiples estudios sobre la coronectomía.

Si bien los resultados de cada uno de los artículos pueden variar en ciertos aspectos, la mayoría de ellos coinciden en que la coronectomía es una técnica viable y segura para la extracción de terceros molares inferiores impactados, especialmente en casos en los que existe un alto riesgo de daño al nervio alveolar inferior.

Todos los estudios se centran en la coronectomía, pero cada uno tiene sus propios objetivos. Por ejemplo, el estudio de Jimoh O. et al. ⁽³¹⁾ se basa en la incidencia de complicaciones a largo plazo, indicando que la migración de los dientes fuera del canal mandibular fue la complicación más frecuente seguida de la exposición de la raíz. Sin embargo, los estudios de Cervera-Espert et al. ⁽²⁷⁾, Martín A et al. ⁽²⁸⁾, Póvoa et al. ⁽²⁹⁾ y Abu-Mostafa et al. ⁽¹⁷⁾ se centran más en los resultados clínicos de la coronectomía en términos de eficacia y seguridad indicando la viabilidad y beneficios que conlleva la coronectomía, por último, el estudio de Yan et al. ⁽³⁰⁾ se diferencia con mayor potencial de los demás, ya que se enfoca en los cambios somatosensoriales en pacientes chinos sometidos a coronectomía en comparación con la extracción total de terceros molares mandibulares. Este estudio proporciona información

adicional sobre los efectos postoperatorios de ambas técnicas y su impacto en la sensibilidad de la región afectada.

Los estudios que incluye esta revisión sistemática no se centran en un rango de edad específico, ya que la extracción de terceros molares impactados puede ser necesaria en pacientes de diferentes grupos etarios. Así mismo, los estudios presentan una inclusión equitativa de pacientes de ambos sexos, sin evidencia que indique una mayor propensión de un género en específico a someterse a la técnica coronectomía.

En general, los resultados sugieren que la coronectomía tiene una tasa de complicaciones y efectos adversos menores que la extracción completa del tercer molar. Por ejemplo, el estudio de H.Long et al. ⁽²⁰⁾ encontró que la tasa de complicaciones a largo plazo después de la coronectomía fue del 4,7%, en comparación con el 9,3% después de la extracción completa. El estudio de Zi-Yu Yan et al. ⁽³⁰⁾ concluyó que la tasa de fracaso de la coronectomía fue del 2,1% y que la tasa de migración de las raíces retenidas era del 14% al 81%, sin embargo, el estudio de Nedal et al. ⁽¹⁷⁾ indicaba un 10% de probabilidad de fracaso de la coronectomía y el estudio de Andrea M. et al. ⁽²⁸⁾ entre 0 y 38,3% de probabilidad. En cuanto al estudio de Raphaela et al. ⁽²⁹⁾ informaron que la probabilidad de migración estaba presente en 50% de sus pacientes estudiados con necesidad de reintervención logrando una estabilidad de aproximadamente tres años.

A pesar de todo, se necesitan más estudios para confirmar la seguridad y efectividad de la coronectomía en comparación con la extracción completa del tercer molar. Aun así, la mayoría de los estudios revisados en esta discusión indican que la coronectomía es una técnica prometedora que puede ofrecer una alternativa segura y efectiva a la extracción completa del tercer molar, especialmente en casos de alto riesgo de daño al nervio alveolar inferior.

Si se recolectan todos los resultados de los estudios de la revisión, queda claro que la coronectomía es una técnica quirúrgica que consigue evitar grandes lesiones del nervio alveolar inferior frente a la cirugía de extracción completa, pero estudios como los de Raphaela et al. ⁽²⁹⁾ y Nedal et al. ⁽¹⁷⁾, aseguran que la coronectomía puede presentar un pequeño porcentaje de riesgo y convertirse en una coronectomía fallida y para ello debería realizarse una reintervención extrayendo la las raíces remanentes, de manera que no quedara

ningún resto dental. Sin embargo, Raphaela et al. ⁽²⁹⁾ y Andrea M. et al. ⁽²⁸⁾ muestran que la reintervención no obtendría ningún riesgo, ya que al realizar la coronectomía previamente las raíces remanentes habrían emigrado del nervio y por ello evitaría la lesión.

La coronectomía evita la sensibilidad del (NAI) post extracción, así como todo tipo de infecciones y alveolitis seca mostrado los estudios de Jimoh et al. ⁽³¹⁾ y Cervera-Espert et al. ⁽²⁷⁾.

6. Conclusión

En base a los 7 artículos seleccionados para la presente revisión sistemática, concluimos que:

- La técnica coronectomía es efectiva y segura en la extracción de terceros molares inferiores incluidos para prevenir lesiones en el nervio alveolar inferior.
- El método de extracción completa sufre una mayor incidencia de parestesias del nervio alveolar inferior en comparación con la técnica coronectomía, aunque algunos estudios encontraron complicaciones después de la coronectomía, como la cirugía adicional.

En conclusión, la técnica coronectomía requiere más investigación para determinar su efectividad y seguridad en diferentes situaciones clínicas.

7. Bibliografía

1. Martínez ME, Martínez B, Bruno IG. Anatomía normal en la radiografía panorámica. *Rao*. 2008 Dic; 47 (3).
2. Granollers M, Berini L, Gay C. Variaciones de la anatomía del nervio dentario inferior: revisión bibliográfica. *Anales de Odontoestomatología*. 1997; (1): 24-29.
3. Trinks P, Grifo MB, Pari F, Amer M, Sánchez G. Characterization of third molar morphometric variables. *Acta Odontol. Latinoam*. 2016; 29 (2): 144-150.
4. Rivera-Herrera RS, Esparza-Villalpando V, Bermeo-Escalona JR, Martínez-Rider R, Pozos-Guillén A. Análisis de concordancia de tres clasificaciones de terceros molares mandibulares retenidos. *Gaceta médica de México*. 2020; 156: 22-26.
5. Suazo I. Lower third molar región. *Int. J. Morphol*. 2012; 30 (3): 970-978.
6. Bermeo JB, Morales PM, Bravo ME. Análisis de terceros molares y sus estructuras anatómicas adyacentes mediante CBCT: meta-análisis. *Society and development*. 2012; 10 (11).
7. Sangoquiza VE, Lanas G. Prevalencia y factores asociados a las lesiones en los nervios alveolar inferior y lingual después de la exodoncia de terceros molares inferiores: estudio retrospectivo. *Odontología*. 2019 Jul; 21 (1): 14-25.
8. Díaz CA, Martínez M, Valdés H, Díaz MC. Caracterización de terceros molares inferiores incluidos. *San Gregorio*. 2020; 39: 42-58.
9. Bareiro F, Duarte L. Posición más frecuente de inclusión de terceros molares mandibulares y su relación anatómica con el conducto dentario inferior en pacientes del Hospital Nacional de Itauguá hasta el año 2012. *Del nacional*. 2014 Jun; 6 (1): 40-48.
10. Ulrich H. Complicaciones poco habituales asociadas a la cirugía del tercer molar. Revisión sistemática. *Quintessence*. 2010; 23 (7): 326-332.
11. Leung YY. Management and prevention of third molar surgery-related trigeminal nerve injury: time for a rethink. *J Korean Assoc Oral Maxillofac Surg*. 2019;45(5):233-240.
12. Póvoa RC, Mourão CF, Geremias TC, Sacco R, Guimarães LS, Montemezzi P. Does the coronectomy a feasible and safe procedure to avoid the inferior alveolar nerve

- injury during third molars extractions? A systematic review. *Healthcare*. 2021. Vol. 9 (6): 750.
13. Peñarrocha-Diago M, Camps-Font O, Sánchez-Torres A, Figueiredo R, Sánchez-Garcés MA, Gay-Escoda C. Indications of the extraction of symptomatic impacted third molars. A systematic review. *J Clin Exp Dent*. 2021 Mar;13(3):278-286.
 14. Mukherjee S, Vikraman B, Sankar D, Veerabahu MS. Evaluation of outcome following coronectomy for the management of mandibular third molars in close proximity to inferior alveolar nerve. *J Clin Diagn Res*. 2016 Aug;10(8):57-62.
 15. Ali AS, Benton JA, Yates JM. Risk of inferior alveolar nerve injury with coronectomy vs surgical extraction of mandibular third molars-A comparison of two techniques and review of the literature. *J Oral Rehabil*. 2018 Mar;45(3):250-257.
 16. Rodríguez JM, Casero JA. Indicaciones actuales de la extracción del tercer molar. *RCOE*. 2016 Dic; 21(4): 209-214.
 17. Abu-Mostafa N, Al Rejaie LM, Almutairi FA, Alajaji RA, Alkodair MM, Alzahem NA. Evaluation of the outcomes of coronectomy procedure versus surgical extraction of lower third molars which have a high risk for Inferior alveolar nerve injury: a systematic review. *Int J Dent*. 2021 Nov; 2021 (11).
 18. Roca L, Félez J, Berini L, Gay C. Técnicas radiológicas para la identificación anatómica del conducto dentario inferior respecto al tercer molar inferior. *Anales de odontoestomatología*. 1995; 44-48.
 19. Sureshkannan P, Sam Thomas K, Venkataramana V, Thangavelu A, Thiruneelakandan S. Alternative approach to prevent inferior alveolar nerve injury in lower third molar surgery:a pilot study on coronectomy. *J pharm bioallied Sci*. 2020 Aug; 12(Suppl 1): 415-418.
 20. Long H, Zhou Y, Liao L, Pyakurel U, Wang Y, Lai W. Coronectomy vs. Total removal for third molar extraction: A systematic review. *Journal of dental research*. 2012; 91: 659-665.
 21. Encinas A, Sáez LM, Cobo C, Meniz C. Coronectomía en terceros molares inferiores. *Cient. Dent*. 2020; 17 (3): 65-71.
 22. Romero MA, Herrero M, Torres D, Gutiérrez JL. Protocolo de control del dolor y la inflamación postquirúrgica. Una aproximación racional. *Rcoe*, 2006; 11 (2): 205-215.

23. Recio C, Torres D, Maeztu M, Romero MM, Gutiérrez JL. Empleo racional de la coronectomía en la extracción de terceros molares incluidos. *Cir. Oral maxilofac.* 2009; 31 (4): 250-256.
24. Felzani R. Sutura de los tejidos en el área de cirugía bucal: revisión de la literatura. *Acta odontol. venez* [Internet]. 2007 Dic [citado 2023 Jun 07] ; 45(4): 598-609.
25. Pizarro AB, Carvajal S, Buitrago-López A. Assessing the methodological quality of systematic review using the AMSTAR tool. *Colom. Journal of Anest.* 2020; 49 (1).
26. Sterne JA, Hernán MA, Reeves BC, Savović J, Berkman ND, Viswanathan M, Henry D, Altman DG, Ansari MT, Boutron I, Carpenter JR, Chan AW, Churchill R, Deeks JJ, Hróbjartsson A, Kirkham J, Jüni P, Loke YK, Pigott TD, Ramsay CR, Regidor D, Rothstein HR, Sandhu L, Santaguida PL, Schünemann HJ, Shea B, Shrier I, Tugwell P, Turner L, Valentine JC, Waddington H, Waters E, Wells GA, Whiting PF, Higgins JP. ROBINS-I: a tool for assessing risk of bias in non-randomised studies of interventions. *BMJ.* 2016 Oct 12;355: i4919.
27. Cervera-Espert J, Pérez-Martínez S, Cervera-Ballester J, Peñarrocha-Oltra D, Peñarrocha-Diago M. Coronectomy of impacted mandibular third molars: A meta-analysis and systematic review of the literature. *Med Oral Patol Oral Cir Bucal.* 2016 Jul 1;21(4): 505-13.
28. Martin A, Perinetti G, Costantinides F, Maglione M. Coronectomy as a surgical approach to impacted mandibular third molars: a systematic review. *Head Face Med.* 2015 Apr 10; 11:9.
29. Póvoa RCS, Mourão CFAB, Geremias TC, Sacco R, Guimarães LS, Montemezzi P, Cardarelli A, Moraschini V, Calasans-Maia MD, Louro RS. Does the Coronectomy a feasible and safe procedure to avoid the inferior alveolar nerve injury during third molars extractions? A Systematic Review. *Healthcare (Basel).* 2021 jun 18;9(6):750.
30. Yan ZY, Yan XY, Guo CB, Xie QF, Yang GJ, Cui NH. Somatosensory changes in Chinese patients after coronectomy vs. total extraction of mandibular third molar: a prospective study. *Clin Oral Investig.* 2020 Sep; 24(9): 3017-3028.
31. Agbaje JO, Heijsters G, Salem AS, Van Slycke S, Schepers S, Politis C, Vrielinck L. Coronectomy of Deeply Impacted Lower Third Molar: Incidence of Outcomes and Complications after One Year Follow-Up. *J Oral Maxillofac Res.* 2015 Jun 30;6(2): e1.

TÉCNICA CORONECTOMÍA EN TERCEROS MOLARES INCLUIDOS COMPROMETIDOS CON EL NERVIJO ALVEOLAR INFERIOR.

MARÍA RODRIGO MIQUEL
Revisión sistemática



INTRODUCCIÓN

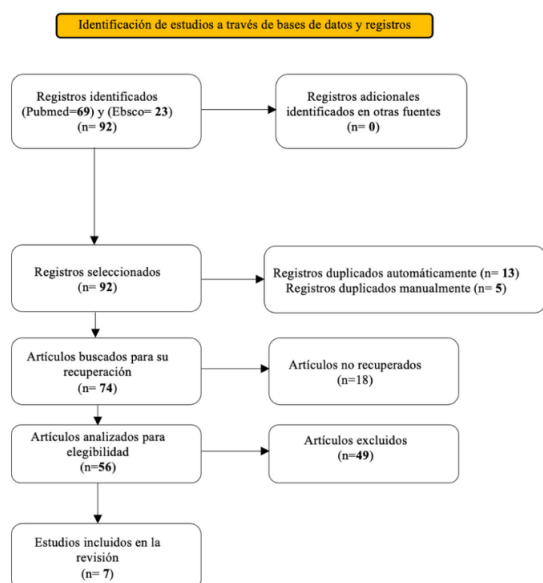
La coronectomía es una técnica quirúrgica dental que se utiliza en ciertos casos de extracción de terceros molares inferiores, especialmente cuando existe un riesgo de dañar el nervio alveolar inferior durante el procedimiento. En lugar de extraer completamente la muela del juicio, se realiza una reducción parcial de la corona dental, dejando intactas las raíces en el hueso. Este enfoque ayuda a evitar posibles lesiones en el nervio y sus complicaciones asociadas, como la parestesia o entumecimiento permanente de la zona afectada. La coronectomía se considera una opción segura y efectiva en situaciones donde la extracción completa de la muela del juicio puede suponer un mayor riesgo para la salud bucal del paciente.

OBJETIVOS

1. Evaluación de la efectividad de la técnica coronectomía en casos donde esté el tercer molar incluido comprometido con el nervio alveolar inferior
2. Comprobar si la coronectomía reduce el número de complicaciones de parestesias del nervio alveolar inferior en la extracción del tercer molar inferior incluido.

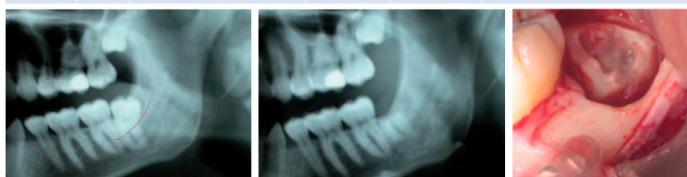MATERIAL Y MÉTODO

METODOLOGÍA: PRISMA



RESULTADOS Y DISCUSIÓN

AUTOR	AÑO	REVISTA	TIPO DE ESTUDIO	MUESTRA	MÉTODO DE EXTRACCIÓN	CONCLUSIÓN
Juan Cervera-Espert, et al. (27)	2016	Journal oral surgery	Metaanálisis y revisión sistemática	12 estudios	Técnicas quirúrgicas coronectomía y de extracción completa.	La técnica de extracción coronectomía muestra una incidencia menor de pérdida de sensibilidad del (NAI) y de alveolitis seca. No se observó grandes diferencias en la incidencia del dolor e infección entre las dos técnicas de extracción.
Andrea Martin, et al. (28)	2015	Journal BioMed central	Revisión sistemática	10 estudios	Técnica quirúrgica coronectomía	La coronectomía es un procedimiento seguro frente al riesgo de lesión del (NAI), incluso si se necesita una segunda intervención para las raíces remanentes post coronectomía, se podría realizar con un bajo riesgo de parestesia, ya que las raíces se habrían retraído del canal del nervio.
Raphaella Capella de Souza Póvoa, et al. (29)	2021	Journal health care	Revisión sistemática	16 estudios	Técnica quirúrgica coronectomía	La coronectomía es considerada un procedimiento ideal para molares comprometidos con el nervio. Estaría indicada la reintervención para extraer las raíces, ya que estas habrían emigrado del nervio y se obtendría el éxito.
Nedal Abu-Mostafa, et al. (17)	2021	Journal Hindawi	Revisión sistemática	7 estudios	Técnica quirúrgica coronectomía	Ningún estudio informó de una lesión permanente del (NAI), sin embargo, presentaban una lesión transitoria en 0 a 2,2% de coronectomía exitosa y 0 a 8% de coronectomía fallida.
Zi-Yu Yan, et al. (30)	2019	Journal check for updates	Estudio prospectivo	140 dientes de 121 pacientes	Técnica quirúrgica coronectomía	Este estudio demostró que la coronectomía tenía menos influencia en la función de (NAI) y era una buena alternativa frente a la extracción completa.
Jimoh Olubunwo Agbaje, et al. (31)	2015	Journal of oral and maxillofacial research	Estudio prospectivo	n= 64 pacientes	Técnica quirúrgica coronectomía	Ningún paciente que se sometió a la cirugía coronectomía sufrió una lesión del (NAI). Finalmente, la coronectomía preservó el (NAI) sin aumentar el riesgo de alveolitis o infección.
H. Long, et al. (20)	2012	Journal international and american associations for dental research	Revisión sistemática	4 estudios	Técnicas quirúrgicas coronectomía y de extracción completa.	El grupo de pacientes que se presentaba a la extracción completa obtenía casi 10 veces más de probabilidad que la extracción por coronectomía de sufrir una lesión nerviosa.



CONCLUSIÓN

La técnica coronectomía es segura y eficaz para extraer los terceros molares inferiores incluidos y prevenir lesiones en el nervio alveolar inferior. Aunque la extracción completa tiene más casos de parestesias del nervio alveolar inferior, la coronectomía ha mostrado algunas complicaciones adicionales en estudios.

BIBLIOGRAFÍA

