

SÍNDROME DE EAGLE. CONSIDERACIONES EN ANESTESIOLOGÍA Y PARA EL TRATAMIENTO DE LA VÍA AÉREA

*María Ángeles Pallardó López^a, Alberto Herranz Gordo^b,
Elvira Veiga Picallo^c y Carlos L. Errando Ollonarte^d*

Fechas de recepción y aceptación: 6 de abril de 2010, 22 de abril de 2010

Resumen: El síndrome de Eagle consiste en una osificación del ligamento estilohioideo que en ocasiones se manifiesta por dolor en el cuello, disfagia o molestias inespecíficas en dicha región. En algunos casos se precisa el tratamiento quirúrgico de dicha lesión. Debido a su localización y a la osificación, cuando se realiza anestesia general con intubación traqueal pueden presentarse dificultades en el tratamiento de la vía aérea, especialmente en la intubación traqueal.

Presentamos el caso de una paciente con síndrome de Eagle que iba a ser intervenida para resección de la osificación. Se discute la valoración y el tratamiento de la vía aérea.

Palabras clave: síndrome de Eagle, intubación traqueal, anestesia general.

Abstrac: Eagle syndrome consists in a ossification of the stylohyoid ligament. Sometimes clinical symptoms due to this ossification develops, consisting in neck pain, dysphagia and other. In some instances surgical treatment is needed. In this cases, if

^a Médico residente. Servicio de Anestesiología, Reanimación y Tratamiento del Dolor. Consorcio Hospital General Universitario de Valencia.

Correspondencia: Dra. M.ª Ángeles Pallardó. Servicio de Anestesiología, Reanimación y Tratamiento del Dolor. Consorcio Hospital General Universitario de Valencia, Av. Tres Cruces, 2, 46014, Valencia (España).
E-mail: mpallardolopez@yahoo.es

^b Médico residente. Servicio de Anestesiología, Reanimación y Tratamiento del Dolor. Consorcio Hospital General Universitario de Valencia.

^c Médico adjunto. Servicio de Anestesiología, Reanimación y Tratamiento del Dolor. Consorcio Hospital General Universitario de Valencia.

^d Médico adjunto. Servicio de Anestesiología, Reanimación y Tratamiento del Dolor. Consorcio Hospital General Universitario de Valencia.



general anaesthesia should be induced, difficulties in the management of the airway including tracheal intubation should be expected.

We present a female patient scheduled for surgical resection of the ossified ligament. Evaluation and clinical management of the airway is discussed.

Keywords: Eagle syndrome, tracheal intubation, general anaesthesia.

INTRODUCCIÓN

En anestesiología y medicina de urgencias, una técnica común es la intubación endotraqueal para el tratamiento de la vía aérea en diversas circunstancias. La mayoría de veces es una técnica de realización sencilla en manos expertas. Sin embargo, por multitud de causas, la intubación traqueal puede verse dificultada y conllevar un riesgo adicional para la integridad física del paciente, incluido el riesgo vital. Este riesgo es debido o bien a que la situación clínica del paciente lo determina, o bien a que entre los fármacos que se emplean para facilitar esta maniobra se encuentran los bloqueantes neuromusculares, los cuales inducen una parálisis completa de la musculatura esquelética, incluida la musculatura respiratoria. Esta parálisis permite unas mejores condiciones de intubación, pero tiene un factor limitante, que es el tiempo durante el que el paciente permanece en apnea (1).

Entre los factores que pueden impedir o influir negativamente en la intubación traqueal se encuentran las características físicas de un paciente determinado, de manera que incluso se han elaborado clasificaciones de dificultad de intubación basadas en consideraciones anatómicas. La más conocida es la clasificación de Mallampati (posteriormente modificada por Samssoon y Young) (1). Entre las características físicas que pueden influir, como se dijo antes, hay unas relativamente frecuentes y otras de rara aparición.

En anestesiología, además, la visita preanestésica permite prever con cierto grado de sensibilidad y especificidad, en cuanto a la exploración física del paciente y/o las pruebas de imagen, la posible dificultad de intubación traqueal en el caso de que se vaya a programar una anestesia general con control de la vía aérea mediante intubación orotraqueal (1, 2).

Describimos el caso de una paciente con síndrome de Eagle diagnosticado antes de la intervención para la que había sido propuesta, y que fue catalogada en la visita preanestésica como con posible vía aérea difícil.



CASO CLÍNICO

Mujer de 77 años, 65 kg y 156 cm, diagnosticada con síndrome de Eagle tras la realización de una TAC de la región maxilofacial por malestar faríngeo inespecífico de un año de evolución. En la TAC se observaba una osificación con aumento de tamaño de la apófisis estiloides y del ligamento estilohioideo derechos (figuras 1 y 2). Se programó para intervención quirúrgica de dicha lesión.

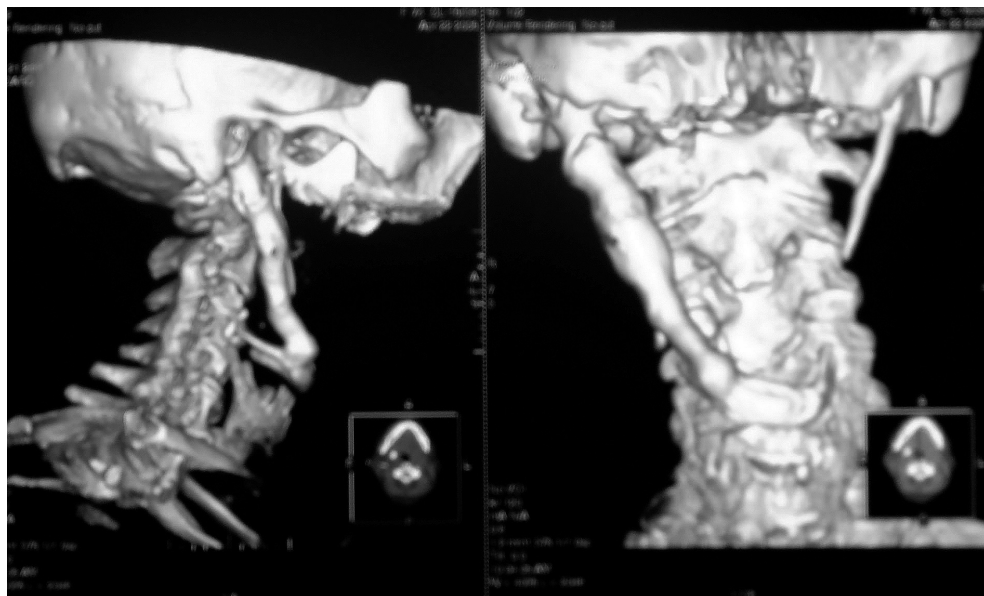


Figura 1. TAC 3D de la región cervical (ventana ósea; visión lateral y posterior). Se observa la calcificación desde la apófisis estiloides hasta el hueso hioides. Puede compararse en la imagen posteroanterior con las estructuras contralaterales.



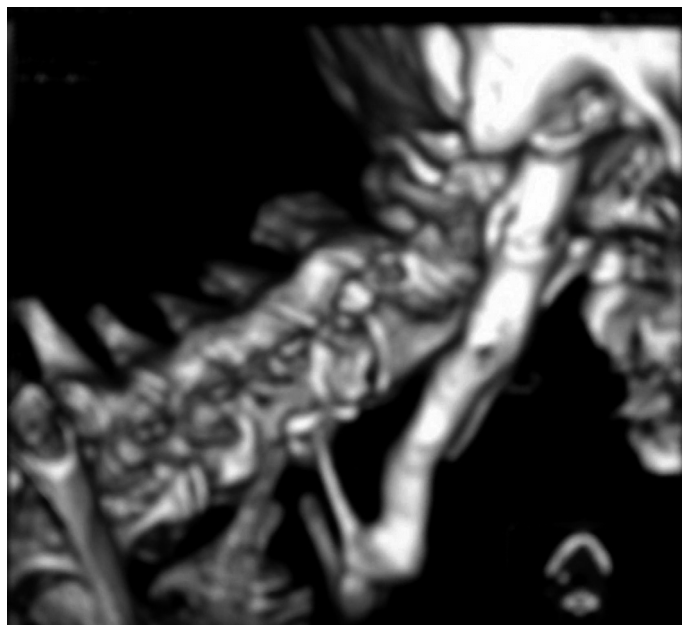


Figura 2. TAC 3D de la región cervical ampliada.

En la evaluación preanestésica no se detectó ninguna evidencia de dificultad en la intubación orotraqueal. La exploración de las características de la vía aérea con la paciente despierta evidenció un grado 2 en la clasificación de Mallampati, distancia tiromentoniana de 8 cm, buena apertura bucal y ausencia de limitación en la extensión cervical y en la rotación del cuello.

Sin embargo, dada la localización de la lesión, se decidió el tratamiento en el quirófano como si se tratase de una vía aérea difícil. Se explicó a la paciente la posibilidad de dicha dificultad.

Previa monitorización con ECG, presión arterial no invasiva, SaO₂, se premedicó a la paciente con midazolam 2 mg, atropina 0,5 mg y fentanilo 0,10 mg. Se indujo la anestesia general con propofol 2 mg/kg. En ese momento, se evidenció la imposibilidad de tracción y subluxación mandibular, aunque la ventilación con mascarilla fue adecuada en todo momento. Se llevó a cabo una laringoscopia directa, con laringoscopio de luz fría y pala de Macintosh curva. Se observó un grado Cormack-Lehane 3 (dificultad 1, visión completa de glotis y cuerdas vocales, a 4 ausencia de visión de las estructuras glóticas). Se consiguió la intubación al segundo intento con un tubo endotraqueal

calibre 7 con fiador de aluminio revestido, sin bloqueante neuromuscular. Se mantuvo la anestesia con ventilación controlada mecánica y oxígeno/aire/sevoflurano como agente anestésico inhalatorio, bolos de cisatracurio (inicial 0,1 mg/kg, reinyecciones 0,01 mg/kg) para mantener el bloqueo neuromuscular, y de fentanilo (0,10 mg cada 30 min) para mantener la analgesia intraoperatoria. La intervención, que consistió en la resección de parte del ligamento calcificado, se desarrolló sin incidencias. Al final de la cirugía se revirtió el bloqueo neuromuscular con neostigmina 2 mg y atropina 1 mg i.v. y se procedió a la extubación cuando la paciente recuperó la respiración espontánea. No hubo incidencias adicionales.

DISCUSIÓN

El síndrome de Eagle se caracteriza por síntomas causados por una elongación del proceso estiloides de causa no determinada (3). La radiografía cervical lateral y la TAC (4) son diagnósticas. El tratamiento quirúrgico se lleva a cabo cuando fracasa el farmacológico, que consiste en analgésicos, antiepilépticos, antidepressivos e infiltraciones con anestésicos locales y/o corticoides. En este caso, debido a la osificación y prolongación de la apófisis estiloides hasta el hueso hioides (calcificación del ligamento estilohioideo), era previsible una dificultad de intubación, por lo que se decidió tratar como un caso de vía aérea difícil. Por ello se realizó una laringoscopia directa tras la inducción sin administrar bloqueante neuromuscular, consiguiéndose la intubación al segundo intento. En otras ocasiones, dependiendo de la valoración preoperatoria de la vía aérea, puede preverse la disponibilidad de dispositivos supraglóticos para el tratamiento de la vía aérea, laringoscopios especiales modificados o fibroscopios flexibles que permiten una visualización de las estructuras glóticas con el paciente despierto y con sedación ligera y mantenimiento de la respiración espontánea, evitando la apnea e hipoxia subsiguiente de prolongarse ésta en el tiempo (5, 6).

BIBLIOGRAFÍA

1. Gal TJ. Control de las vías respiratorias. En Miller RD. Miller, Anestesia. Vol 2. 6.^a ed. Elsevier Ed. Madrid, 2005: 1617-52.
2. Madrid V, Charco P, Company R, Valdivia J, Alcalá MA, Sánchez-Gómez J, Porras E. Vía aérea e intubación endotraqueal. En Torres Morera LM, ed. Tratado de anestesia y reanimación. Vol 2. 1.^a ed. Arán Ed. SA. Madrid, 2001. 1575-628.
3. Sun CK, Mercuri V, Cook M. Eagle Síndrome: an unusual cause of head and neck pain. Arch Neurol, 2006; 63(2): 294-5.



4. Murtagh RD, Caracciolo T, Fernández G. CT findings associated with Eagle syndrome. *Am J Neuroradiol*, 2001; 22(7): 1401-2.
5. Valero R, Mayoral V, Massó E, López A, Sabaté S, Villalonga R, et al. Evaluación y manejo de la vía aérea difícil prevista y no prevista: Adopción de guías de práctica. *Rev Esp Anesthesiol Reanim*, 2008; 55: 563-70.
6. García-Aguado R. ¿Está todo dicho sobre la vía aérea difícil? Otros enfoques son posibles. *Rev Esp Anesthesiol Reanim*, 2009; 56: 269-72.

